

## Outils

**Daniel Masik<sup>1</sup>, Henri Robert<sup>2</sup>,  
Raphaël Godet<sup>3</sup>, Valentin Raclot<sup>4</sup>**

<sup>1</sup>Médecin Généraliste, 6 rue Gaston Ramon, 53700 Villaines-la-Juhel

<sup>2</sup>Chirurgien orthopédiste, PH. Service d'orthopédie-traumatologie, CH du Haut-Anjou. 53200 Château-Gontier-sur-Mayenne, Co-concepteur et développeur du GNRB®

<sup>3</sup>Médecin du sport, PH. Service de médecine du sport. CH Laval, 53000 Laval

<sup>4</sup>Médecin Généraliste à Dijon (21), Médecine manuelle – ostéopathie

Correspondance : D. Masik

daniel.masik.20@gmail.com

### Résumé

La prise en charge d'une entorse grave du genou est très peu standardisée et s'appuie sur un recours important à l'IRM en première intention. Une meilleure maîtrise des tests de laxité et la connaissance de la laximétrie dynamique automatisée (LDA) pourraient réduire directement la durée de prise en charge, de l'arrêt de travail et des sports. La LDA permettrait aussi de s'associer à l'examen clinique pour confirmer des lésions périphériques (examen dynamique en translation et rotatoire) ou de subvenir à l'IRM (examen anatomique) permettant parfois à cette dernière de réaliser plus rapidement des examens complémentaires pour des pathologies plus graves (cancers...). Notre étude a permis d'élaborer un arbre décisionnel pour les suspicions d'atteinte du pivot central du genou.

### • Mots clés

genou ; ligament croisé antérieur ; médecine générale ; tests diagnostiques ; Lachman ; IRM ; arbres de décision

### Abstract. Interest of a new course of care in the management of knee sprains

Rupture of the anterior cruciate ligament is one of the most common and severe injuries to the knee. The initial management of knee trauma with suspected central pivot impairment is not standardized. We compared the

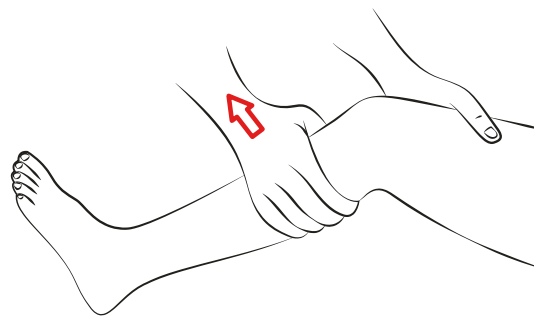
# Intérêt d'un nouveau parcours de soins dans la prise en charge des entorses du genou

## Introduction

Le ligament croisé antérieur (LCA) est un ligament intra articulaire et extra-synovial. Son insertion proximale se trouve sur la face médiale du condyle latéral du fémur, il se porte vers l'avant, médialement et vers le bas pour s'insérer en distal sur l'aire inter condyloire antérieure [1-3]. Sa vascularisation est précaire. Il est le principal stabilisateur antérieur du genou ; il contrôle la rotation médiale du tibia et détermine l'axe de rotation du genou. Il est solide (1700 N) mais peu élastique [4].

La rupture du LCA représente une des lésions les plus fréquentes et les plus graves du genou [5-7]. Elle survient lors de sports de pivot, plus fréquemment chez les professionnels et est souvent le résultat d'une préparation insuffisante, d'une fatigue, de certains types de terrains mais également de certains morphotypes (hyperlaxe). On retrouve un mécanisme lésionnel typique sur un genou en flexion, rotation interne et valgus avec pied bloqué au sol, mais également possible lors d'une hyperextension du genou. Les symptômes typiques sont une sensation de craquement (« de tissu »), un dérobement, des douleurs et une hémarthrose secondaire.

Le test clinique le plus spécifique et sensible pour évaluer une rupture du LCA est le test de Lachman-Trillat : patient en décubitus dorsal, déten-du et genou fléchi à 20°, une main de l'examineur bloquant la cuisse, l'autre imprimant une traction vers le haut sur la partie supérieure du mollet (*figure 1*).



• Figure 1. Test de Lachman-Trillat.

Le diagnostic peut également se faire de manière instrumentale avec trois techniques [8] :

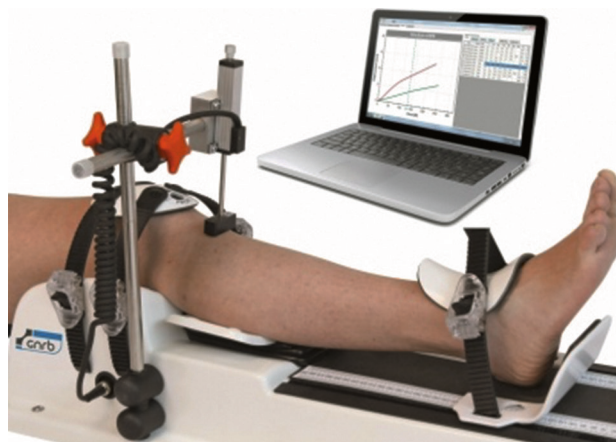- Laximétrie dynamique automatisée (LDA) ou GNRB® : appareil reproduisant parfaitement le test de Lachman de manière automatisée (*figure 2*) : on obtient alors une courbe qui caractérise l'allongement du LCA sous contrainte. Les mesures sont reproductibles et non opérateur-dépendantes [9-12].

responses of general practitioners from the department of Mayenne to two clinical cases, separated by training and adaptation time in real conditions. After training, it was found that general practitioners tested patients, prescribed fewer MRIs in favor of automated dynamic laximetry, and requested fewer specialist consultations. The study showed the possibility of significant changes in the practices of general practitioners from the department of Mayenne for suspected central pivot impairment, after training. This more coherent control of care included a medico-economic dimension. The combination of the literature and the results of this study resulted in the drafting of an efficient decision-making tree of initial management of patients suspected of anterior cruciate ligament rupture.

• **Key words**

*knee; anterior cruciate ligament; general practice; diagnostic test; MRI; decision trees*

DOI: 10.1684/med.2022.740



• **Figure 2.** Laximétrie dynamique automatisée.

- Telos™ ou radiographies dynamiques : il nécessite au moins quatre clichés radiographiques avec des mesures opérateur-dépendantes [13].
- Imagerie par Résonance Magnétique (IRM) : elle permet d'obtenir des images de très haute résolution. Son coût est nettement plus important que celui du testing instrumental et les délais d'obtention plus longs. Mais surtout, l'IRM ne permet pas d'évaluer la solidité du ligament (son élasticité).

Le traitement d'une rupture du LCA peut être fonctionnel ou chirurgical [5]. Mais dans les deux situations, le point commun est la kinésithérapie, très importante dès le début de la prise en charge, quelle qu'en soit l'issue, afin de lutter contre l'enraidissement de l'articulation et la fonte musculaire.

La prise en charge initiale d'un traumatisme du genou avec suspicion d'atteinte du pivot central n'est pas standardisée [14] et le recours à l'IRM est probablement très excessif, notamment en raison d'un examen clinique incertain.

L'objectif principal de cette étude était de savoir s'il était possible de modifier la prise en charge des entorses graves du genou en médecine générale par l'introduction de la LDA et l'amélioration du testing clinique. Les objectifs secondaires étaient la réduction du recours à l'IRM, par une meilleure prescription, et la proposition d'un arbre décisionnel pour l'aide à la prise en charge des suspicions d'entorse grave du genou en médecine générale.

## Matériel et méthodes

Nous avons comparé les réponses des médecins généralistes (MG) mayennais à deux questionnaires identiques de type cas clinique, séparés par une formation en présentiel et un temps d'adaptation en conditions réelles. Cette formation incluait une démonstration pratique du testing clinique du genou et la présentation de la LDA par un médecin du sport ou un chirurgien.

Sur 186 MG en Mayenne au moment de l'étude nous avons reçu 43 réponses au premier questionnaire dont 35 complètes. Parmi ces 35 participants, 30 sont allés au bout de l'étude en assistant à la formation et en répondant, sept mois après, au second questionnaire.

Des tests statistiques (Chi2 de McNemar à 1 degré de liberté (ddl)) ont été réalisés sur les données les plus importantes, en l'occurrence le recours aux examens complémentaires (modification de leur utilisation avant et après la formation).

## Résultats

### Premier questionnaire

Au niveau des réponses au premier questionnaire et lors de la formation, on observait une nette différence entre la théorie et la pratique avec des réponses plutôt correctes au questionnaire mais une mauvaise maîtrise de l'examen clinique de la part des MG. Une IRM était prescrite d'emblée dans 40 % des cas, dès la première consultation, et le même pourcentage immobilisait le genou par une attelle fixe en extension, ou attelle de Zimmer. Un tiers des participants avait recours à l'anticoagulation et deux tiers à l'orthopédiste ou au médecin du sport. La sollicitation du kinésithérapeute était très faible (14 %). Enfin, le plus marquant était la méconnaissance de la LDA ainsi que de son rôle dans la prise en charge de ces patients.

### Deuxième questionnaire

Le deuxième questionnaire, réalisé sept mois après la formation clinique et la mise à jour des connaissances, a permis de noter de nombreuses modifications d'intentions de prise en charge. Dans les deux tiers des cas les participants prescrivaient moins d'attelles rigides au profit de la genouillère articulée. Le traitement majoritairement associé était composé d'antalgiques, d'anti-inflammatoires non stéroïdiens et de cryothérapie, ainsi que d'un arrêt de travail.

Le recours au spécialiste d'emblée était divisé par deux (30 % vs. 60 %) et les médecins prenaient plus le soin de revoir leur patient lors d'une seconde consultation à J7, ce qui permet souvent un meilleur examen du genou [15]. Les MG recouraient au test de Lachman en abandonnant le tiroir à 90°, moins spécifique et moins sensible. Quarante-sept pour cent des médecins étaient désormais sûrs de leurs manœuvres (vs. 57 %) et la prescription de kinésithérapie était augmentée. De plus, il y avait beaucoup plus de recours à la LDA qu'à l'IRM et ceci était surtout vrai dans le cas d'un examen clinique douteux où la LDA supplantait quasiment totalement l'IRM. Finalement, cette dernière était surtout maintenue lors d'un examen retrouvant un genou laxé, d'emblée avec une demande de consultation d'orthopédie et ce probablement en raison des délais d'obtention de cet examen.

En sept mois d'expérience à la suite de la formation, plusieurs médecins avaient déjà rencontré un patient avec une indication de LDA et certains patients avaient évité une IRM grâce à la combinaison « LDA + amélioration du testing clinique ». Soixante-dix pour cent des médecins n'avaient pas recours à la laximétrie durant cette période, deux tiers estimaient que cet examen pouvait aider dans la prise en charge des suspicions d'entorse grave du genou et pour 40 % pouvait permettre au patient d'éviter une IRM.

Les analyses statistiques retrouvaient des résultats significatifs ( $p < 0,05$ ) rejetant ainsi l'hypothèse  $H_0$  d'indépendance des variables X (avant/après formation) et Y

(réalisation de l'examen ou non) et traduisaient une modification significative des pratiques des MG à la suite de la formation.

## Discussion

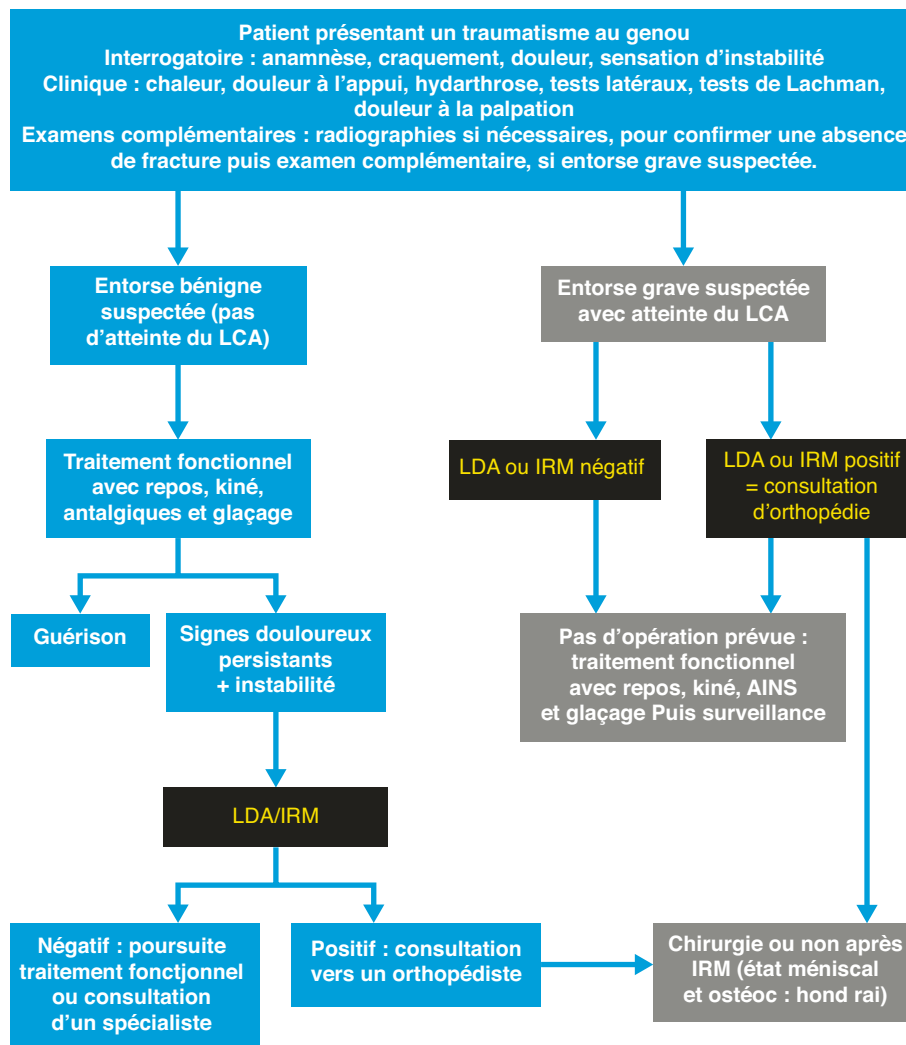
La formation a été le temps clinique lors duquel nous avons pu constater qu'une grande majorité des participants réalisaient imparfaitement le tiroir antérieur à 20° ou test de Lachman-Trillat ; plus de la moitié des participants se disaient peu sûrs de leurs manœuvres cliniques. Toutefois, il est important et encourageant de remarquer que tous les participants sans exception maîtrisaient parfaitement ce test à 20° après très peu d'entraînement. Ceci explique sûrement les recours fréquents aux consultations de spécialistes et à l'imagerie dans la première enquête.

Le point le plus important du premier questionnaire était probablement la faible utilisation de la kinésithérapie dans la prise en charge initiale. L'utilisation des anticoagulants était encore trop fréquente (environ un tiers) ainsi que l'attelle d'immobilisation fixe en extension (presque la moitié). Ces trois points mettaient en avant une méconnaissance par les MG de leur rôle dans la prise en charge initiale des entorses du genou, quelle qu'en soit la gravité. On remarquait également l'absence totale d'information sur la laximétrie dynamique.

Le deuxième questionnaire a mis en valeur la maîtrise de l'examen clinique ainsi qu'une connaissance plus complète des examens paracliniques par une amélioration significative de la prise en charge des suspicions de rupture du LCA en médecine générale. Il y avait une bien meilleure identification des entorses bénignes d'où une réduction du recours aux IRM et aux consultations de spécialistes. La prise en charge était ensuite plus cohérente également à partir du deuxième examen clinique. En comparaison au premier questionnaire, les MG déléguaient beaucoup moins et prenaient les initiatives.

L'étude dont notre première partie s'est inspirée, a été réalisée, en 2016, par le Dr. Matthieu Le Vraux [16]. Celui-ci a interrogé 45 MG dans le Pays de Retz (Loire-Atlantique) sur le même principe d'un cas clinique orientant vers une suspicion d'entorse grave du genou. Concernant la consultation initiale, les résultats étaient dans la globalité assez similaires avec systématiquement les mêmes tendances et des différences toujours inférieures à 30 %. En ce qui concerne l'orientation pour la suite de la prise en charge, les patients étaient dans notre étude plus orientés en orthopédie et moins revus lors d'une seconde consultation. Les résultats des deux études ont été comparés dans les [tableaux 1 et 2](#) de la présentation de la thèse sur l'état des lieux de la prise en charge des entorses graves du genou par les médecins généralistes du Pays de Retz [17].

La limite principale de notre étude était le faible nombre de MG participants (environ 15 % des



• Figure 3. Parcours de soins pour les patients présentant un traumatisme du genou avec suspicion d'entorse.

Mayennais). Une nouvelle étude adoptant cette méthodologie mériterait un plus grand nombre d'inclusions de MG. On note également que l'étude a été menée sur un seul département. Néanmoins, on peut clairement compter sur une certaine représentativité des résultats du premier questionnaire au vu de leur similarité avec ceux d'une autre région de France métropolitaine à seulement trois ans d'intervalle.

En se basant sur les études mettant en valeur la LDA par rapport à l'IRM [8, 18, 19] ou par rapport au Télés [20, 21] ainsi que nos résultats, nous avons pu proposer un arbre décisionnel de recommandations qui peut être un outil d'aide à l'orientation des patients pour les MG. Cet arbre décisionnel permet d'intégrer la LDA à la prise en charge classique et offre un outil supplémentaire pour un parcours du patient plus efficient.

### Conclusion

Grâce à ce travail, nous avons pu démontrer qu'il était possible de modifier des pratiques incomplètes ou

oubliées par les MG, en l'occurrence la prise en charge des entorses du genou, notamment leur orientation en cas de suspicion de rupture du LCA et ce par l'introduction de deux outils : le perfectionnement de l'examen clinique et la LDA, ce qui était notre objectif principal.

Nous avons également pu montrer qu'il était possible de diminuer le recours à l'IRM et au spécialiste dans les entorses (bénignes et graves) après une formation clinique et une information sur la laximétrie, ce qui était un objectif secondaire de cette étude.

À partir de cette étude et de la bibliographie, nous avons pu proposer un arbre décisionnel résumant le parcours de soins qui nous semble être efficient (rapide, adapté et économiquement performant) pour la prise en charge des patients traumatisés du genou avec suspicion d'entorse. Cet arbre décisionnel est destiné aux médecins de première ligne recevant ces traumatismes du genou (MG, urgentistes, médecins du sport).

~ Liens d'intérêts : les auteurs déclarent n'avoir aucun lien d'intérêt en rapport avec l'article.



### Pour la pratique

- Les symptômes typiques d'une rupture du ligament croisé antérieur du genou sont une sensation de craquement, un dérobement, des douleurs et une hémarthrose secondaire.
- Le test clinique le plus spécifique et sensible pour évaluer une rupture du ligament croisé antérieur du genou est le test de Lachman-Trillat.
- La prise en charge initiale d'un traumatisme du genou avec suspicion d'atteinte du pivot central n'est pas standardisée. La kinésithérapie est importante dès le début de cette prise en charge, quelle qu'en soit l'issue, afin de lutter contre l'enraidissement de l'articulation et la fonte musculaire.
- La laximétrie dynamique automatisée associée à l'examen clinique permettrait de confirmer des lésions périphériques et de limiter le recours à l'IRM.
- Mais cette étude pose la question d'une extension de l'accès à la laximétrie dont la répartition sur l'ensemble du territoire est manifestement inhomogène.

### RÉFÉRENCES

1. Marieb EN, Hoehn K. Anatomie et physiologie humaines. Adaptation de la 8<sup>ème</sup> édition américaine. Paris : Pearson Éducation France ; 2010.
2. Trouilloud P, Trost O. *Introduction à l'anatomie*. Paris : Ellipses ; 2010.
3. Edgard-Rosa G, Azuelos A, Aharoni C. *Orthopédie Traumatologie*. 8<sup>ème</sup> éd. Paris : VG Éditions ; 2014.
4. Hulet C, Graveleau N, Colombet P. Anatomie et biomécanique du LCA natif. Société Française d'arthroscopie [Internet]. Cité le 08/03/2022. Dispo-

nible à l'adresse suivante : <http://www.sofarthro.com/medias/telechargements/diubrest2017/08-HULET.pdf>

5. Haute Autorité de Santé, Prise en charge thérapeutique des lésions méniscales et des lésions isolées du ligament croisé antérieur du genou chez l'adulte. Juin 2008.
6. Caisse Nationale de l'Assurance Maladie des Travailleurs Salariés, Risque AT 2010 : Statistiques de sinistralité tous CTN et par CTN. Novembre 2011.
7. Agence technique de l'information sur l'hospitalisation (ATIH). (Cité le 08/03/2022). Disponible à l'adresse suivante : <https://atih.sante.fr>
8. Agence Nationale d'Accréditation et d'Évaluation en Santé, Examens complémentaires dans le genou traumatique récent de l'adulte. Septembre 1997.
9. Robert H, Nouveau S, Gageot S, Gagnière B. A knee arthrometer, the GNRB®: experience in complete and partial tears. *Orthop Traumatol Surg Res* 2009 ; 95 (3) : 171-6
10. Saravia A, Cabrera S, Molina CR, Pacheco L, Muñoz G. Validity of the GNRB® arthrometer in the evaluation of total thickness tears of anterior cruciate ligament. *J Orthop* 2020 ; 22 : 203-6.
11. Laximétrie informatisée du genou, Nantes-MPR, Nouvelles Cliniques Nantes [Internet]. Cité le 08/03/2022. Disponible à l'adresse suivante : <http://www.nantes-mpr.com/genou/laximétrie.html>
12. Genourob. Innovative Laximetry. Disponible à l'adresse suivante : <https://www.genourob.com/fr/>
13. Telos Stress pour prise en charge support cheville et ligaments [Internet] Cité le 08/03/2022. Disponible à l'adresse suivante : <https://www.xraystore.fr/4751-telos-stress.html>
14. Laffont-Payen P. Existe-t-il une prise en charge thérapeutique standardisée de l'entorse du genou récente ? [Diplôme d'État de Docteur en Médecine, Spécialité Médecine Générale] Toulouse : Université Paul Sabatier ; 23 Octobre 2013
15. Guillodo Y, Rannou, N, Dubrana F, Lefèvre C, Saroux A, Diagnosis of Anterior Cruciate Ligament Rupture in an Emergency Department. *J Trauma* 2008 ; 65 (5) : 1078-82.
16. Le Vraux M. Entorse grave du genou : états des lieux de la prise en charge par les médecins généralistes du Pays de Retz [Diplôme d'État de Docteur en Médecine, Spécialité Médecine Générale] Nantes : Université de Nantes ; 17 novembre 2016.
17. Masik D. Entorses du genou : état des lieux et modification des pratiques après mise à jour des connaissances des médecins généralistes de la Mayenne [Diplôme d'État de Docteur en Médecine, Spécialité Médecine Générale] Angers : Université d'Angers ; 2 octobre 2021.
18. Beldame J. Etude radio-clinique du ligament croisé antérieur [Thèse de Doctorat en Médecine]. Université de Rouen Normandie ; 2009.
19. Beaurain F. GNRB® (medical device) vs MRI on Anterior Cruciate Ligament (ACL) tears with arthroscopic validation [Master 2 "Medical Device: design and assessment"]. *Int J Res Studies Med Health Sc* 2020 ; 5 (4) : 21-3.
20. Ryu SM, Na HD, Shon OJ. Diagnostic Tools for Acute Anterior Cruciate Ligament Injury: GNRB, Lachman Test and Telos. *Knee Surg Relat Res* 2018 ; 30 (20) : 121-7.
21. Lefevre N., Bohu Y., Naouri JF, Klouche S, Herman S. Validity of GNRB® arthrometer compared to Telos™ in the assessment of partial anterior cruciate ligament tears. *Knee Surg Sports Traumatol Arthrosc* 2014 ; 22 : 285-90.